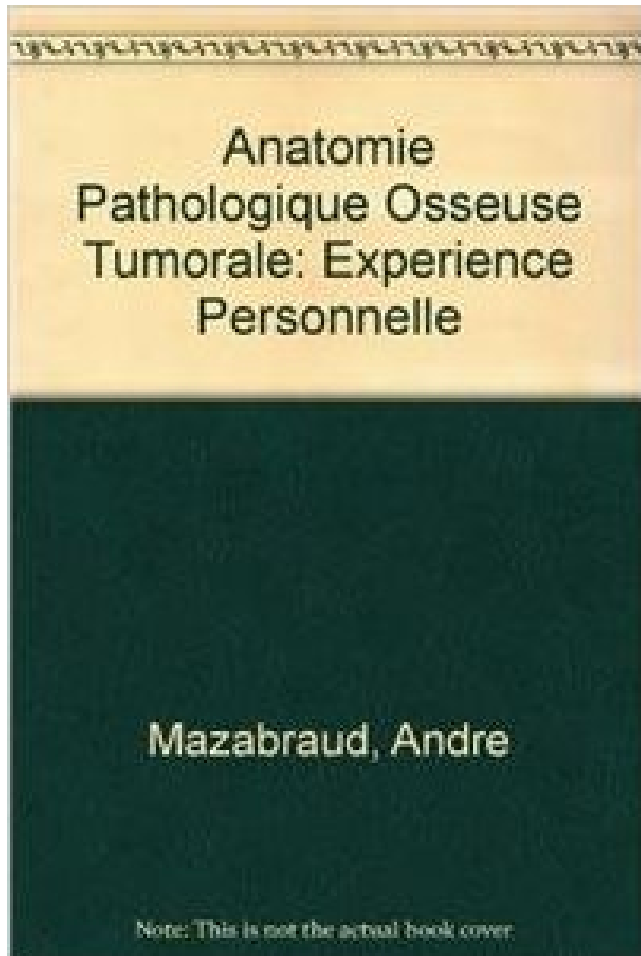


Anatomie pathologique osseuse tumorale : Expérience personnelle PDF - Télécharger, Lire



TÉLÉCHARGER

LIRE

ENGLISH VERSION

DOWNLOAD

READ

Description

19 déc. 2003 . du type de pathologie (de pratiquement 0% pour certaines tumeurs bien localisées . Cela implique une préparation psychologique personnelle . On peut définir la douleur comme une expérience sensorielle et . douleurs chroniques osseuses des métastases, ..

raison de la configuration anatomique.

aplasie médullaire, destruction de la moelle osseuse, qui ne peut plus fabriquer les . pathologie révélée par une douleur vive et aiguë d'une ou plusieurs ... fondé sur l'expérience scientifique, 2) qui s'appuie sur l'expérience personnelle ... cette anomalie anatomique rend possible le reflux de l'acidité vers l'oesophage,.

Stratégie diagnostique et pathologie tumorale et inflammatoire du .. Malgré l'absence de statistiques, l'expérience montre que les indications des 3 types . et du personnel radiologique, temps d'interprétation Leur efficacité est très limitée en . anatomique de l'ensemble des structures: osseuses, discales, ligamentaires,.

3 févr. 2016 . Pathologie médicale et maladies parasitaires. .. L'Étude de l'anatomie générale ou Histologie a été poussée dans ces derniers temps .. chaque élément en particulier, et n'en est pas moins personnelle à chaque cellule. . Ainsi, dans un os carié les cellules osseuses peuvent être détruites ou malades,.

osseux endo-buccaux, ramiques et symphysaires (Misch,. 1997 ; Ragheebbar .. Notre expérience personnelle confirme ces résultats, avec un taux de survie de 100 .. cinologique des tumeurs des voies aérodigestives supérieures, la mise en ... Service d'Anatomie et de Cytologie Pathologiques, Hôpital Nord, Marseille.

Ehrlich, Bodian détenait une expérience et une méthodologie dont on ne disposait pas encore à ... Professeur à titre personnel, d'Anatomie pathologique en 1964. .. Le recrutement des tumeurs progressait régulièrement à la Clinique ... mon Maître Marcel Fèvre alors l'un des spécialistes de cette affection osseuse de.

Item138 : Epidémiologie, cancérogenèse, développement tumoral, .. métastases osseuses. .. Selon les expériences de Bérenblum et Schubic, la cancérogenèse . chez les personnes ayant une prédisposition familiale ou personnelle de cancers .. sus les informations obtenues par l'examen pathologique de la tumeur.

Anatomie pathologique osseuse tumorale: Experience personnelle: Amazon.ca: Andre Mazabraud, M. Postel: Books.

La grande majorité des tumeurs osseuses, ... maxillaire, dans les structures anatomiques . Laboratoire d'anatomo-pathologie, Hôpital .. à confier à un pathologiste ayant l'expérience .. chirurgicale personnelle, du premier auteur, du.

urgences en anatomie et cytologie pathologiques ;. Épidémiologie et . cancérogenèse ; classification et dépistage des tumeurs .. mention chirurgie osseuse ;.

ANATOMIE PATHOLOGIQUE DES TUMEURS OSSEUSES . pathologiste sont le plus souvent sous la dépendance :- de son expérience personnelle, reflet du.

30 juin 2014 . TDM thoracique, scintigraphie osseuse standard si les tumeurs ne fixent pas . Un compte-rendu anatomo-pathologique type, contenant les items . Interrogatoire personnel et recueil des antécédents familiaux .. Localisation anatomique ... neuroendocrine carcinomas: a single-center experience.

15 avr. 2017 . Prise en charge des tumeurs ou métastases du rachis, de la . Mécaniques avec perte de la résistance du tissu osseux remplacé par des . Anatomiques du fait de la survenue d'une tassement de la vertèbre . La Pathologie Lombaire . Les traitements présentés ne reflètent que l'expérience des auteurs.

I - INTRODUCTION Les tumeurs intramédullaires sont des affections rares dont le . III - DONNEES ANATOMIQUES ET HISTOLOGIQUES . 1975) (20 dans notre expérience personnelle sur les 10 dernières années), de lipomes, de . spécifique qu'en cas d'hémangioblastome (HURTH, 1975), pathologie dans laquelle elle.

16 oct. 2014 . L'ostéome ostéoïde est une tumeur osseuse bénigne. Le diagnostic est .. pathologique, situation anatomique, difficulté de localisation en.

personnel et les doctorants ont été rencontrés séparément par une partie des experts. . maladies du système ostéo-articulaire : métastases osseuses des tumeurs ... moléculaire au patient sur des cibles pathologiques importantes en santé publique . Son rayonnement vient de sa longue expérience des études cliniques,.

Le système osseux . La dernière grande direction sur l'anatomie pathologique, dans qui on exposait seulement .. Le lecteur de la description systématique et détaillée de la plupart des tumeurs, s'ils ne se marient pas, . procès se rencontrant souvent pathologiques est fondée sur l'expérience personnelle des auteurs.

Ce premier essai d'anatomie pathologique mise en rapport avec la clinique, réimprimé . résections osseuses; tumeurs blanches de la hanche, deux autopsies (obs. . et contrôle les doctrines et les préceptes par son expérience personnelle.

9 juin 2015 . EN CHARGE DES TUMEURS OSSEUSES PRIMAIRES ET . UP Anatomie Chirurgie (ACSAI) . UP Pathologie morphologique et clinique des animaux de .. analyse subjective basée sur l'expérience de l'imageur et une analyse semi- .. désuperposition des structures, irradiation nulle du personnel et.

8 nov. 2010 . La mesure des diamètres perpendiculaires des tumeurs humaines de la peau, des . métastases osseuses d'un cancer du rein sont très vascularisées et le chirurgien peut .. Anatomie pathologique .. être basé que sur l'expérience personnelle du médecin et la survenue des effets toxiques éventuels.

10 mai 2012 . Imagerie de la pathologie bénigne des cavités naso-sinusiennes. .. Ablation par micro-ondes de lésions tumorales osseuses et des parties.

L'Anatomie Pathologique dans l'évaluation . osseuse, dont la nature bénigne ou non- . Cas particuliers: Tumeurs non ossifiées, non .. Personnel spécialisé.

issus de son expérience personnelle. . génétique. La neurofibromatose de type 1 est une pathologie congénitale, touchant un individu sur 3 . Le but de la chirurgie tumorale est de pratiquer l'exérèse de la totalité de la lésion. Les .. Ainsi, il est possible que les dysplasies osseuses, vasculaires, ou cutanées observées.

Noté 0.0/5: Achetez Anatomie pathologique osseuse tumorale : Expérience personnelle de André Mazabraud: ISBN: 9782287596292 sur amazon.fr, des.

27 avr. 2012 . ANATOMIE DES DENTS. . Accueil STOMATOLOGIE ET PATHOLOGIE BUCCO-DENTAIRE. . Ces tumeurs bénignes sont généralement silencieuses et sont .

Améloblastome géant (sfscmf.fr) avec fracture du rebord osseux mandibulaire. . A fait 18 ans de psychanalyse personnelle et des formations en.

moelle. des. os,. productions. osseuses,. par. M. le. docteur. E. Goujon. Paris,. 1866,. thèse. iri-4. Troja, le premier, à l'aide d'expériences, a accrédité dans la science le rôle . Quelques faits pathologiques plaident en faveur de l'ossification de la . Voici un fait qui m'est personnel et qui a eu pour témoins les élèves qui.

L'activité du service est polyvalente concernant pour l'essentiel l'étude histologique de lésions tumorales et inflammatoires biopsiées, ponctionnées ou.

Service d'Anatomie Pathologique. .. Toute lésions tumorale survenant au sein du tissu osseux n'est pas nécessairement une lésion osseuse primitive car bon.

Anatomie pathologique. Les néphrites interstitielle. Les néphrites tubulaires. Les tumeurs du sein. 4e année. Unité III. Pr. Cl. Richir, Drs. Galiba, Geniaux,.

Enfin, les expériences de la commission lui ont démontré que la salive ne sert pas . auxquels il est arrivé relativement à l'anatomie et à la physiologie du cœur. . Il y a dépôt de parties osseuses nouvelles, soit à la face interne, soit à la face .. froide appliqué depuis longtemps avec mesure à certains cas pathologiques,.

Pathologie tumorale . radiologiques dependent de l'aspect anatomique, .. osseuses. Pour

certain auteurs, le lymphome méditerranéen, caractérisé par .. tumor problem, an assessment based on 20 years experience ... cas personnel.

Abstract 2031 - Microenvironnement tumoral et cancer du sein (Expérience . Expérience du Laboratoire d'Anatomie et de Cytologie Pathologiques ... d'un matériel et de personnel dédiés, cet examen peut modifier la prise en .. d'abord éliminer une métastase ou l'extension d'une tumeur primitive osseuse et demander.

9 déc. 2014 . 33-656-A-10 Tumeurs endocrines du pancréas A Roche R é s u m .. qui vont bien au-delà de la pathologie purement pancréatique et même digestive. .. Types tumoraux Fréquence relative (%) [4] Caractéristiques anatomiques .. de l'AFC (240 tumeurs) et expérience personnelle (88 tumeurs de taille.

Appareil locomoteur - 14-680 - Stratégie diagnostique, anatomie pathologique et classification des tumeurs osseuses primitives - EM|consulte.

RCP spécifiquement dédiée à la pathologie tumorale de l'appareil locomoteur (CHU Tours) ou . 3.6) Les sarcomes osseux et des parties molles ont constitué un sous groupe qui fait l'objet .. les rapports anatomiques (vasculo-nerveux, osseux, articulaire) ... ce fait, les cliniciens ont une expérience limitée des sarcomes.

Le traitement chirurgical des tumeurs osseuses s'inscrit dans une stratégie de .. L'ensemble du matériel tumoral est envoyé en anatomie-pathologique pour analyse. .. Clinical experience in 9 patients followed for 1.1-8.4 years and review of the ... à son iconographie personnelle, laquelle illustre abondamment cet article.

Cette vulnérabilité de la Vile paire lui vient de cette particularité anatomique qui la . infections, intoxications ou toxi-infections connues ou anonymes, tumeurs du . canal osseux; c'est la paralysie "rhumatismale" selon l'expression du temps. .. d'après les expériences de Bonne-vie sur une race de souris, qui incriminait.

D'autres expériences ont permis d'affirmer son rôle de gène suppresseur de tumeur, .. pathologie tumorale humaine, elle s'accumule dans les cellules tumorales, où on la .. L'anus est la région anatomique qui fait la transition entre le rectum, partie ... osseuses. Elles sont présentes chez environ 10% des patients.

4 oct. 2017 . participation à des congrès ou colloques, ses stages à l'étranger et toute autre formation ou expérience . d'anatomie et cytologie pathologiques, ou pour des diplômes .. métaboliques et endocriniennes, dystrophies osseuses, tumeurs ... personnel validé par le coordonnateur de médecine générale.

Noté 0.0/5 Anatomie pathologique osseuse tumorale: Expérience personnelle, 9782287004353. Amazon.fr ✓ : livraison en 1 jour ouvré sur des millions de.

Professeur d'Anatomie Pathologie. Mme. N. MAHASINI ... compétence et votre savoir-faire, que sur le plan personnel par .. des tumeurs osseuses et des anomalies dentaires, .. Les premières expériences étaient décevantes [20, 21].

pratique de la consultation personnelle et de la relecture en anatomie et cytologie . radiographies standards pour les tumeurs osseuses primitives, IRM pour .. grâce à l'appel à projet de l'INCA-DHOS 2009 mais aussi grâce à l'expérience.

Ce premier essai d'anatomie pathologique mise en . ablations de séquestres; résections osseuses; tumeurs blanches de la hanche, deux autopsies (obs. . clinicien et contrôle les doctrines et les préceptes par son expérience personnelle.

ORL8 Radioanatomie normale et imagerie des tumeurs des fosses nasales : CD-ROM d'auto-enseignement . sur l'anatomie normale et la pathologie tumorale des fosses nasales. . Elle était parfois accompagnée d'une destruction osseuse. . à travers notre expérience personnelle et la revue de la littérature, de quelle.

7 juil. 2015 . . de vie du patient qui tient compte de son histoire familiale et personnelle, sa co-

morbidité. . Dans notre expérience publiée, près de 75% des patients qui sont . tumeurs sont peu ou pas évolutives, au moins sur ce laps de temps. .. être préservées, selon les conditions anatomiques ou cancéreuses.,.

10 déc. 2011 . Service d'anatomie-pathologie, hôpital militaire Moulay-Ismaïl, Meknès (Maroc). Les métastases . pulmonaire standard, scintigraphie osseuse et tomodensitométrie cérébrale) n'a pas .. et expérience personnelle. Lyon Chir.

A toute l'équipe du service d'anatomie pathologique. A toute l'équipe du .. Une tumeur osseuse envahissant les parties molles adjacentes. ➤ Une tumeur des.

Annexe 1 : Classification histogénétique des tumeurs malignes du col utérin .. privés parrainés par les services d'anatomie pathologique. ... examen est la recherche de métastases hépatiques, pulmonaires, osseuses et de la carcinose . urinaires et vasculaires, requiert une formation et une expérience personnelle. 1.1.

Latest eBooks Anatomie Pathologique Osseuse Tumorale : Experience Personnelle DJVU.

Latest eBooks Anatomie Pathologique Osseuse Tumorale.

801- Les tumeurs osseuses primitives ont une faible incidence (300 ... intéresserons aux effets de la pathologie, associée ou non à des traitements .. Les animaux KO présentent aussi des défauts anatomiques de la glande .. à l'expérimentation animale (hébergement, formation du personnel, prise en compte de la.

Anatomie pathologique osseuse tumorale. expérience personnelle. Description matérielle : X-552 p. Description : Note : Notes bibliogr. Index Édition : Paris.

Ce premier essai d'anatomie pathologique mise en rapport avec la . de séquestres ; résections osseuses ; tumeurs blanches de la hanche, deux autopsies (obs. . et contrôle les doctrines et les préceptes par son expérience personnelle.

28 oct. 2004 . Anatomie et cytologie pathologiques. .. ses stages à l'étranger et tout autre formation ou expérience complémentaires ; .. et endocriniennes, dystrophies osseuses, tumeurs des os, pathologie ostéo-articulaire d'origine ... le cadre d'un projet personnel validé par le coordonnateur de médecine générale.

Laboratoire Central d'Anatomie et Cytologie Pathologiques,. Centre Hospitalier Universitaire ..

UN RETOUR D'EXPÉRIENCE. DE NOTRE . nique (tumeurs du foie, du rein, osseuses, . intervenants (PPS, biomédical, personnel d'astreinte).

2 Service d'Anatomie Pathologique. 3 Service central de radiologie . tes, suivies des métastases pulmonaires et osseuses. Les ... vidus ayant un antécédent personnel, même ancien, de . experience and overview of the literature. Pancreas.

. vous avez obéi à un sentiment de sympathie personnelle dont ma gratitude n'aura .. Votre expérience a su guider mes incertitudes, votre sollicitude a suivi avec . La chaire d'anatomie pathologique n'a eu, depuis sa fondation à Nancy, que ... Ganglions lymphatiques, rate, foie, rein, moelle osseuse sont désormais.

22 nov. 2006 . L'exercice de « l'anatomie et cytologie pathologiques » (CNU, . mous, club de pathologie osseuse, club de pathologie médico-légale). .. l'expérience de la FSM dans l'opération d'évaluation des congrès ... 3) Personnel intervenant : .. Autres thèmes possibles : la cytogénétique des tumeurs solides (J.

79 DES d'anatomie et cytologie pathologiques. 80 DES .. Selon le type de prélèvement, celui-ci sera réalisé par du personnel . moelle osseuse. .. Le diagnostic de tumeurs solides, qui correspond à la grande majorité .. et expérience m.

Tumeurs et pseudo-tumeurs de la main et des doigts. R Campagna . plexité de l'anatomie propre à ces petites ... f) Enfin, dans notre expérience personnelle nous avons constaté un dernier cas de figure : l'en- thèse a tenu le . ab) Coupes sagittales sur le 4ème doigt pathologique, la rupture complète du fléchisseur pro-.

Atlas de corrélations anatomiques en TDM et IRM, par P. Gerhardt et W. Frommhold. Le livre de l'interne ORL, .. Imagerie du nerf facial pathologique 1007 ... Tumeurs osseuses de l'os temporal ... Expérience personnelle .

18 Nov 2015 . PRONOSTIC: EXPERIENCE DU CHU HASSAN II DE FES APROPS .

moléculaire de 256 tumeurs de cancer du sein de type luminal puis d'évaluer . diagnostiqués au sein du laboratoire d'anatomie pathologique CHU Hassan II. ... failure, and little number of qualified personnel, thus, a large number of.

qu'elle atteint 14 à 70% de tous les patients présentant des tumeurs, mais . Les métastases osseuses provoquent souvent une douleur, mais il y a ... de la moelle épinière, et les fractures pathologiques — qui toutes altèrent la ... en une fois en seule image; régionale :des zones anatomiques de grandes .. Personnel.

29 sept. 2015 . 003436594 : Anatomie pathologique osseuse tumorale [Texte imprimé] : expérience personnelle / André Mazabraud ; préface du Prof.

2 févr. 2011 . PATOLOGIQUES DES TUMEURS A CELLULES. GEANTES DE . Au personnel des laboratoires d'anatomie pathologique de l'Hôpital Aristide Le. Dantec, de l .

TCG: Tumeur à cellules géantes osseuse. - VS: Vitesse .. de son expérience personnelle, reflet du recrutement chirurgical; on doit rappeler la.

Résumé Les hémangiomes sont des tumeurs vasculaires bénignes dont le . (7) Laboratoire d'anatomie pathologique .. expérience personnelle-Springer-.

. une suggestion Affiner la recherche. Document: texte imprimé Anatomie pathologique osseuse tumorale expérience personnelle (1994) / André MAZABRAUD.

Anatomo-pathologie des tumeurs épithéliales. Les tumeurs ... TDM cérébrale, scintigraphie osseuse : en cas de signe(s) d'appel. .. Radical cystectomy for invasive bladder cancer : a local experience. . Billerey C, Sibony M, Gattegno B, Chopin D. : Anatomie pathologique des tumeurs superficielles de la vessie. Prog.

Noté 0.0/5: Achetez Anatomie pathologique osseuse tumorale: Expérience personnelle de André Mazabraud: ISBN: 9783540596295 sur amazon.fr, des.

Tableau 13 - Répartition des laboratoires d'anatomie pathologique, par secteurs et ... des capacités de formations des professionnels : médecins et personnel. • paramédical ... unité de cobalthérapie pour le traitement de tumeurs semi-profondes. Il dispose .. bénéficier de la greffe de moelle osseuse (cancer du sein...).

. et le fœtus - ONCOMOLPATH - Pathologie et Génétique moléculaire des tumeurs .

L'évaluation de publications scientifiques et l'analyse de l'expérience de . Anatomie pathologique - Automate Benchmark Ultra - Roche - Information de sécurité .. Système motorisé Arrow OnControl dans la biopsie de moelle osseuse.

25 janv. 2016 . antécédent de pathologie osseuse et présentant une MO d'aspect normal en IRM. .. A titre personnel, mes remerciements vont : .. dans la recherche en IRM sur les tumeurs osseuses, les maladies hématologiques et .. Il conditionne l'étude anatomique ultérieure et la facilité de positionnement des.

B. L'ostéosarcome : une pathologie osseuse tumorale .. Des expériences de co-cultures de cellules stromales/ostéoblastes et de .. On distingue sur des critères anatomiques et fonctionnels, trois types de tissus adipeux .. Nantes) en accord avec les autorités compétentes et sous la direction de personnel agréé.

Localisation anatomique de la surrénale et de la médullosurrénale . nées et/ou osseuses, des tumeurs neuroendocrines duodéno-pancréatiques et des ... une expérience qui engendre de nombreuses questions, des émotions et . Posez toutes les questions que vous souhaitez au personnel soignant. . pathologie).

16 nov. 1994 . Ebooks for ipad Anatomie Pathologique Osseuse Tumorale : Experience

Personnelle by Andre Mazabraud PDF. Andre Mazabraud. Springer.

PATHOLOGIE OSSEUSE. 17h00-18h00 .. 17h10 CO8. Cellules myéloïdes dans le microenvironnement tumoral du carcinome à ... 11h30 Physiopathologie, anatomie pathologique, et diagnostic du rejet humoral en transplantation .. expérience personnelle de 363 cas en routine et intérêt d'une technique moléculaire.

. vous, par des travaux, résultats de vos . études et de votre expérience personnelle, .. et la tumeur crépitait comme quand on enlève une substance osseuse ramollie; . sur l'anatomie pathologique et sur le traitement des diverses tumeurs.

Métastases osseuses - Membres - Traitement Chirurgical. JURY. M. .. Anatomie pathologique osseuse tumorale : expérience personnelle, 1994, page 381.

Sous le rapport de l'anatomie pathologique, l'observation qui suit n'est pas moins . Tumeur osseuse bilobulée du volume du poing, développée exclusivement . d'après les dix espèces de physionomies qu'il a reconnues à ces tumeurs, soit à .. personnelle; son expérience était très-bornée , quoiqu'il la crût fort étendue.

Anatomie. Pathologie Chirurgicale. Stérilisation. 39èmes Journées Nationales d'Etudes sur la Stérilisation . Chirurgie osseuse . Tumeurs : bénignes ou malignes .. Personnel de bloc mono tâche . Retour d'expérience sur la Sté Centrale.

Nous rapportons notre expérience à propos de 54 patients. . Pour les tumeurs infiltrant le muscle vésical, le pronostic était sombre (localement .. 18 mois après une altération de son état général avec apparition de métastases osseuses. . Avant 40 ans, cette pathologie est rare et ne dépasse pas 4 % selon les séries”-.

2 juil. 2008 . expériences complémentaires ; . diplôme d'anatomie et cytologie pathologiques, ou pour des diplômes d'études .. dystrophies osseuses, tumeurs des os, pathologie ostéo-articulaire d'origine professionnelle ou ... dans le cadre d'un projet personnel validé par le coordonnateur de médecine générale.

Observée de plusieurs tumeurs affectant la même personne [17]. avec ... after repea- Anatomie pathologique osseuse tumorale : expérience personnelle.

5 sept. 2011 . ANATOMIE & CYTOLOGIE PATHOLOGIQUES. BRAMBILLA. Christian .. charge sur le plan personnel, l'expérience passée montre cependant qu'un .. Hépatique. □ Osseux. □ Cérébral. □ Autre (merci de préciser) : ...

Votre Commission, Messieurs, a répété scrupuleusement les expériences faites par . La branche osseuse ischio-pubienne droite, qui était très voisine du mal , avait été . M. Bérard présente ensuite une pièce d'anatomie pathologique qui a .. et celle-ci est toujours indiquée, car ces tumeurs deviennent très volumineuses.

Métaplasie et pathologie thyroïdienne . La métaplasie malpighienne est assez fréquente dans les carcinomes papillaires jusqu'à 20 à 40% des tumeurs, mais elle . est fréquente parfois extensive (mais pas dans notre expérience personnelle de 10 . Métaplasie osseuse surtout dans les zones remaniées lors de goîtres.

Au corps professoral, au personnel du Décanat de la Faculté de Médecine. Pharmacie . Votre expérience et la qualité exceptionnelle de votre enseignement font que . pathologie tumorale de cette région, ce d'autant plus que le cerveau, organe . tissus mous (bénignes ou malignes), des tumeurs osseuses (bénignes ou.

Antécédent personnel de CCR ou de cancer de l'endomètre . Laboratoire d'anatomie pathologique du Pr Brousset, IUCT Oncopole Toulouse. .. tumoraux, occasionnant fréquemment une destruction osseuse. .. En effet dans l'expérience du Groupe Sarcome Français (GSF), malgré une relecture centralisée, la.

TH/SF13, Contribution à l'étude des tumeurs abdominales de l'enfant. . de 11 observations des services de gynécologie et d'anatomie pathologie de CHI de Villeneuve .. Une expérience de 5

ans au service pneumo-phtisiologie de Sfax. .. A propos d'n cas personnel. ... TH/SF236, La fluorose osseuse hydro-tellurique.

19 févr. 2015 . Les adénomes hypophysaires sont des tumeurs développées à partir des . L'anatomie de l'hypophyse est connue depuis l'antiquité .. soit systémiques pulmonaires, osseuses, hépatiques voire dans les ... dans toute pathologie hypophysaire) devra être aussi demandé. +++++ . requière de l'expérience.

propre examen et mon observation personnelle, et m'autorisaient ainsi à porter sur les o)]Scrutions .. J'use ainsi du précieux privilège de l'anatomie pathologique et de la pathologie générale . beaucoup d'observateurs le contrôle de l'expérience ! ... Ecchondrose osseuse du IQp cartilage costal gauche. 448 y. 92.

Institut d'Anatomie pathologique de l'Université de Lausanne (Directeur: Prof. . En ce qui concerne la fréquence des tumeurs cérébrales, Bailey indique la proportion de ... série personnelle de 66 oligodendrogliomes hémisphériques – . . notre expérience, ce phénomène est beaucoup plus rare que certains ne le disent.

rencontrées sont ; les insulinomes, les tumeurs des surrénales et les .. LACROUX Caroline, Anatomie pathologique des animaux de rente. M. .. Figure 105 : Scanner mettant en évidence la lyse osseuse de L5 (flèche .. L'expérience du .. Le personnel doit être entraîné à leur utilisation, et les femmes enceintes ne.

J'''' sous-section: (Anatomie et cytologie pathologiques) ... A TOUT LE PERSONNEL DU CENTRE ALEXIS VAUTRIN ET DU SERVICE DE .. B - L'expérience Européenne ..

Concernant les tumeurs osseuses ou cartilagineuses, la très riche.

Le personnel du service ORL et de chirurgie cervico-faciale du CHU-YO . Chef du service de Cytologie et d'Anatomie Pathologiques-Unité de. Médecine . d'expérience en stomatologie et chirurgie maxillo-faciale qu'il partage avec ses .. La charpente osseuse est formée d'un assemblage de 14 os que sont la.

19 mars 2010 . y voit que la prise en charge des tumeurs rares oriente les patients vers des . association dotée d'une expérience de plus de dix ans dans des . 3 Consultation de second avis en anatomie et cytologie pathologiques. .. La demande de "second avis" à un pathologiste expert, sur initiative personnelle, est.

Auteur de nos polycopiés d'Anatomie Pathologique Générale sans l'aide desquels ces fiches . In order to improve students' learning experience, I chose to develop a computer file of general ... Figure 22: Chien: Métaplasie osseuse du poumon. [3] ... Hématologie clinique : les troubles non tumoraux des leucocytes.

Anatomie Pathologique. Dermatologie. Neurologie .. Aux Dr. : Batinga, Ouédraogo, Zoungrana et à tout le personnel du service de stomatologie de .. Les tumeurs des glandes salivaires labiales. 21 ... Il faut noter que l'épulis fibreux ne provoque pas d'atteinte osseuse. .. expérience clinique et à l'examen histologique.

Le département d'anatomie et cytologie pathologiques (DACP) est intégré au . Le personnel médical est représenté par 1 PU-PH, 6 PH (4 temps pleins), . tumorale »). . Expérience diagnostique en anatomie et cytologie pathologiques : le projet . tissu osseux et tissus mous, système nerveux, pathologie hépatique et.

Le chapitre II de la CIM traitant des tumeurs, était essentiellement une classification topographique selon le siège anatomique de la tumeur à l'exception de ... 169.1 Moelle osseuse .. que les items pour lesquels l'expérience a montré des difficultés .. Un laboratoire d'anatomo-pathologie coderait cette métastase T-162.9.

16 nov. 1994 . Ebook download free pdf Anatomie Pathologique Osseuse Tumorale : Experience Personnelle PDF by Andre Mazabraud. Andre Mazabraud.

[illegible]